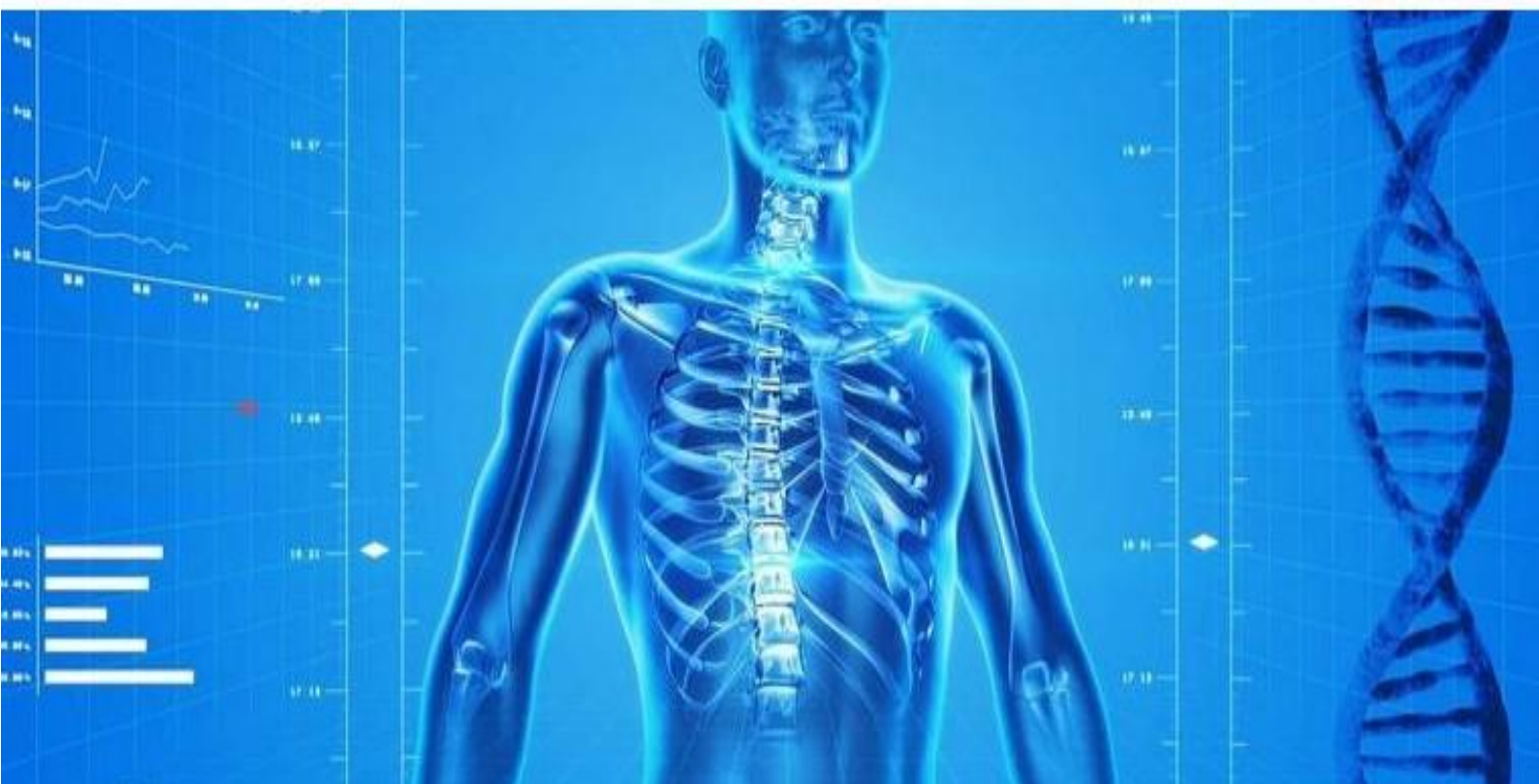
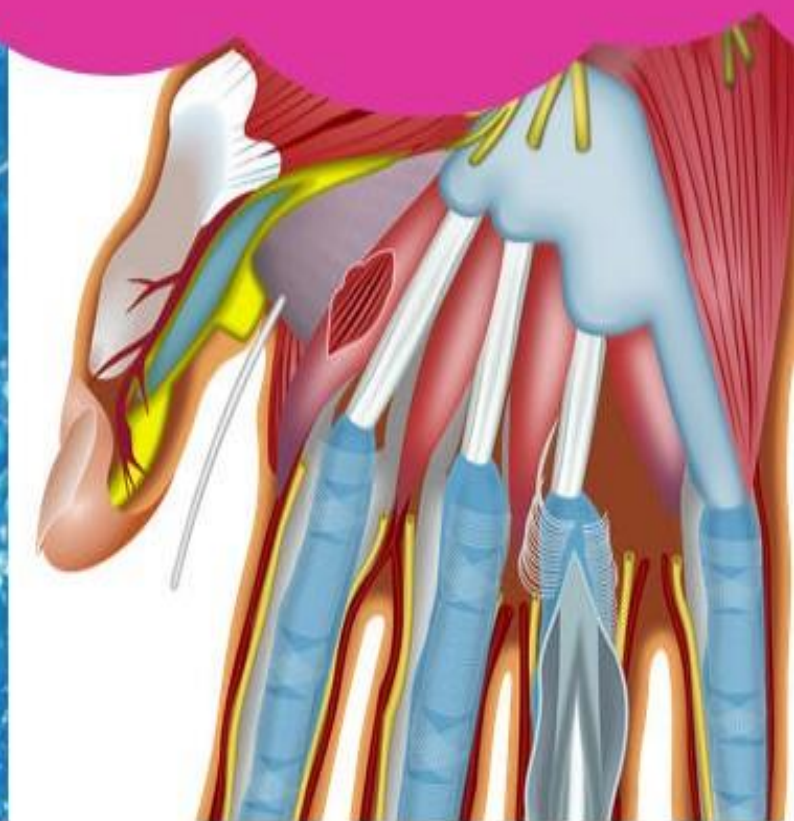
S1.1.1 BIOLOGIE - S1.1.1.1 Anatomie des os -



S1.1.1.1 ANATOMIE DES OS

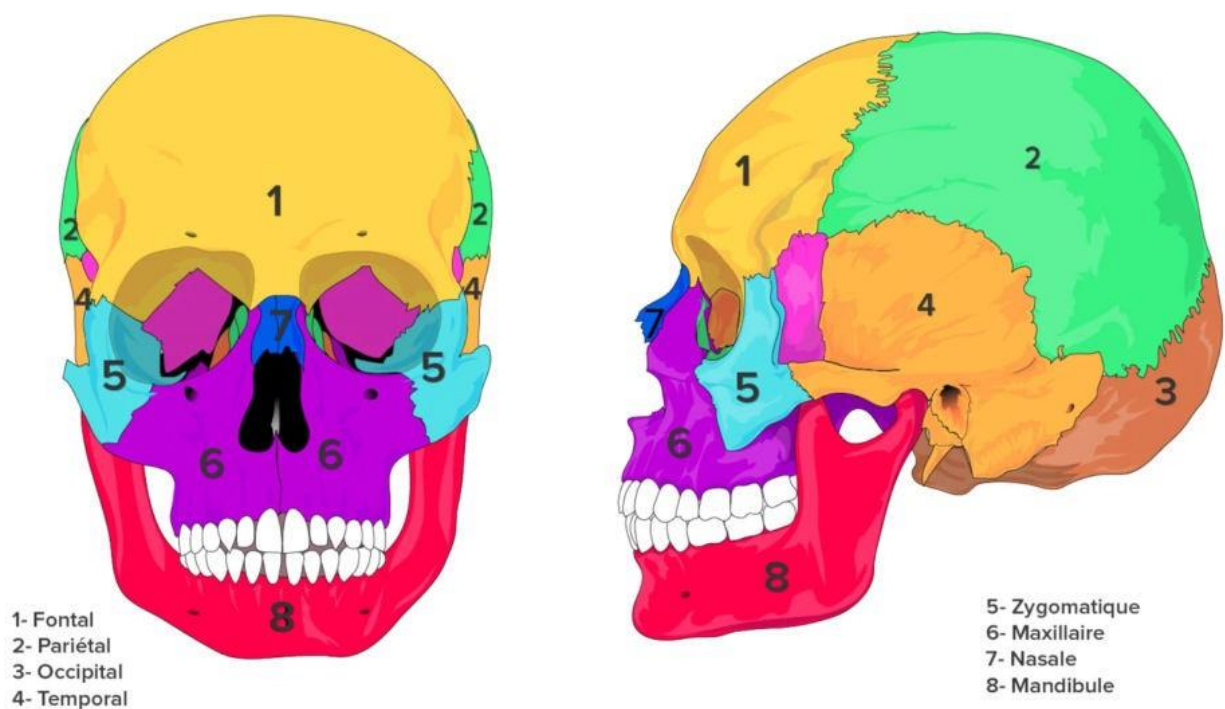
Limites de connaissances

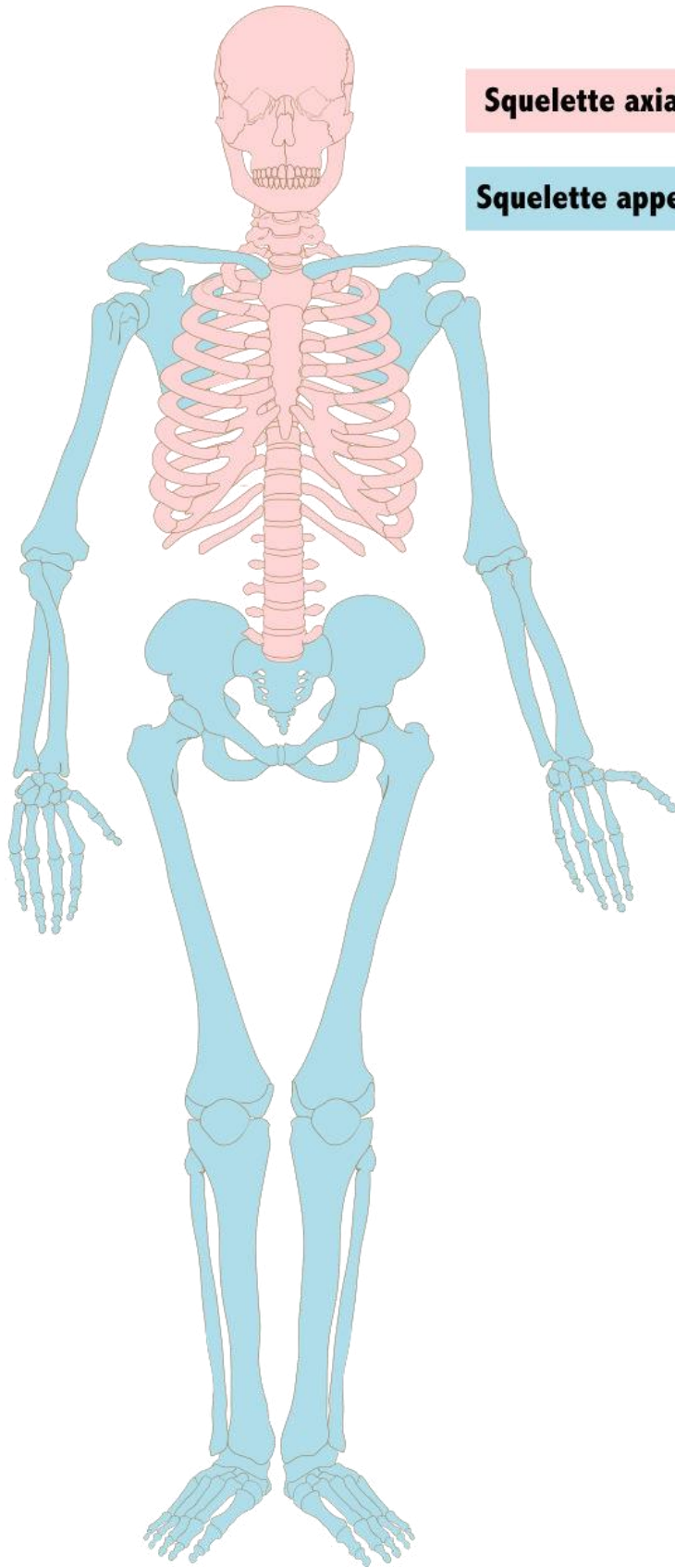
- Annoter un schéma des os de la tête, cou, décollété
- Annoter un schéma des os du squelette : membres supérieurs, membres inférieurs et thorax

Le squelette axial comprend la tête, la colonne vertébrale et le thorax.

Le squelette appendiculaire comprend les membres supérieurs (bras) rattaché au squelette axial par la ceinture scapulaire et inférieurs (jambes) rattaché au squelette axial par la ceinture pelvienne.

Figure 1 : Squelette de la tête





Squelette axial

Squelette appendiculaire

Figure 2 : Le squelette humain

